

# مروری بر روش‌های جراحی ایمپلنت‌های دندانی و بازسازی بافت

## تألیف:

دکتر مهدی کدخدازاده

دکتر رضا عمید

اعضای هیات علمی گروه پریودنتیکس دانشکده دندانپزشکی دانشگاه علوم پزشکی شهید بهشتی

## بازخوانی:

دکتر محمد باقر سلیمانی

سرشناسه	: عمید، رضا، ۱۳۵۵ -
عنوان و نام پدیدآور	: مروری بر روش‌های جراحی ایمپلنت‌های دندانی و بازسازی بافت/تالیف رضا عمید، مهدی کدخدازاده.
مشخصات نشر	: تهران: شایان نمودار، ۱۳۹۹.
مشخصات ظاهری	: ۲۸۳ ص.
شابک	: ۹۷۸-۹۶۴-۲۳۷-۵۱۲-۷
وضعیت فهرست نویسی	: فیپا
موضوع	: کاشت دندانی
موضوع	: Dental implants
شناسه افزوده	: کدخدازاده، مهدی، ۱۳۵۸ -
رده بندی کنگره	: RK۶۶۷
رده بندی دیویی	: ۶۱۷/۶۹۳
شماره کتابشناسی ملی	: ۶۱۸۸۲۳۷

**نام کتاب: مروری بر روش‌های جراحی ایمپلنت‌های دندانی و بازسازی بافت**

تألیف: دکتر رضا عمید، دکتر مهدی کدخدازاده

بازخوانی: دکتر محمدباقر سلیمانی

ناشر: انتشارات شایان نمودار

مدیر تولید: مهندس علی خزعلی

حروف چینی و صفحه آرایی: انتشارات شایان نمودار

طرح جلد: آتلیه طراحی شایان نمودار

نوبت چاپ: اول

شمارگان: ۱۰۰۰ جلد

تاریخ چاپ: پاییز ۱۳۹۹

شابک: ۹۷۸-۹۶۴-۲۳۷-۵۱۲-۷

قیمت: ۲,۴۰۰,۰۰۰ ریال



شایان نمودار

دفتر مرکزی: تهران/ میدان فاطمی/ خیابان چهلستون/ خیابان دوم/ پلاک ۵۰/ بلوک B/ طبقه همکف/ تلفن: ۸۸۹۸۸۸۶۸

وب سایت: [shayannemoodar.com](http://shayannemoodar.com)

اینستاگرام: [Shayannemoodar](https://www.instagram.com/Shayannemoodar)

(تمام حقوق برای ناشر محفوظ است. هیچ بخشی از این کتاب، بدون اجازه مکتوب ناشر، قابل تکثیر یا تولید مجدد به هیچ شکلی، از جمله چاپ، فتوکپی، انتشار الکترونیکی، فیلم و صدا نیست.

این اثر تحت پوشش قانون حمایت از مولفان و مصنفان ایران قرار دارد.)

## مقدمه

دنیای ایمپلنت های دندانی گسترده و رو به پیشرفت است. اگرچه اصول و مبانی درمان های مبتنی بر ایمپلنت تا حدود زیادی مستند شده اند، داده های ما درباره کارآمدی روش های درمانی مختلف محدود است. بسیاری از این اطلاعات بر پایه کارآزمایی ای بالینی کوچک ارایه شده اند که قابلیت تبدیل شدن به پروتکل درمانی و راهبردهای بالینی را ندارند. این شرایط دوگانه باعث می شود که درمانگران درگیر در این رشته ناچار باشند خود را به روز نگهدارند. جمع آوری مستندات علمی و ارایه راهکارهای بالینی با موفقیت بالا و پیامدهای ناخواسته حداقلی، کاری وقت گیر است که کلینیسین های درگیر با درمان روزمره نمی توانند به آن پردازند. هدف از این مجموعه ارایه راهبردهای بالینی بر پایه داده های مستند است. نشان دادن تکنیک های مختلف به تنهایی نمی تواند کارساز باشد مگر آن که فلسفه و اصول بنیادی تصمیم گیری بالینی مستند را دریابیم.

این مجموعه در ۱۲ گفتار طراحی شده است که دو فصل اول به تشخیص و طرح درمان می پردازد چرا که بدون انتخاب طرح درمان متناسب با شرایط نمی توان به انتخاب روش مناسب دست یافت. ما بر این باوریم که با وجود تمامی نقدهایی که بر نظرات پروفیسور Misch وارد است، هنوز هیچ منبعی بهتر از کتاب ایشان در توصیف طرح درمان های مختلف پروتزی ارایه نشده است. دو گفتار بعدی به شیوه های جراحی استاندارد، در ناحیه زیبایی و جاگذاری فوری ایمپلنت می پردازد. بررسی روش های آگمانتاسیون بافتی از گفتار پنجم آغاز می شوند. استفاده از پتانسیل استخوان موجود در گفتار ششم و روش های بازسازی استخوان هدایت شده در دو گفتار بعدی به بحث گذاشته می شود. روش های آگمانتاسیون گسترده تر مانند پیوندهای انله و اینله یا جراحی سینوس فک بالا موارد بعدی هستند. اهمیت بافت نرم و شیوه های آگمانتاسیون آن در گفتار یازدهم بررسی می شود. اگرچه پیشگیری از مشکلات بیولوژیک اطراف ایمپلنت ها بهترین شیوه کنترل بیماری است اما در هر حال توانایی های موجود در بازگرداندن سلامت به بافت های اطراف ایمپلنت در گفتار آخر مرور می شوند. طراحی این گفتارها به گونه ای است که بتوانند بیشتر راهکارهای بالینی متداول در جراحی بازسازی سیستم جوندگی با ایمپلنت های دندانی را پوشش دهند. به نظر می رسد چنین مجموعه ای با رویکرد معطوف به بالین برای اولین بار است که در کنار هم بیان می شود.

حدود یک سال صرف جمع آوری داده ها و تنظیم اولیه این مجموعه گردید. پاندمی بیماری کووید ۱۹ باعث شد فرصتی از اسفند ۱۳۹۸ تا خرداد ماه ۱۳۹۹ فراهم گردد که منجر به شکل گیری نهایی گفتارها شد. سعی گردید بسیاری از شکل های آموزشی به صورت اورجینال بر روی مدل با وسایل و تجهیزات متداول تهیه شود. لازم است که از دوست و همکار عزیزمان جناب آقای دکتر محمد باقر سلیمانی برای زحماتی که برای بازخوانی و اصلاح متن نهایی این کتاب متحمل شده اند تشکر نماییم. امید داریم مطالب این کتاب مورد استفاده درمانگران و در نهایت بیماران قرار گیرد و باعث تشویق همکاران به مطالعه منابع اصلی گردد. لطفا ما را از راهنمایی های خود در قالب نقد و پیشنهاد بی نصیب نگذاشته و نکته های اصلاحی خود را با ما در میان بگذارید.

خدایا چنان کن سرانجام کار

تو خشنود باشی و ما رستگار

رضا عمید - مهدی کدخدازاده

بهار ۱۳۹۹



## کنفرانس دندانپزشکی

موضوع : امپلنت (کاشتن دندان) بطریقه سیستم  
Vitreous Carbon

سخنرانان : پرفسور Ronald Voss, D.D.S., Ph.D.

پرفسور Dale E. Grenoble, D.D.S., Ph.D.

محققین اصلی درباره Vitreous Carbon

استادان دانشکده دندانپزشکی دانشگاه کالیفرنیا جنوبی  
(U.S.C) آمریکا

ساعت ۸:۳۰ صبح روز دوشنبه اول اردیبهشت

ماه ۱۳۵۴

محل : تالار ابوریحان - دانشگاه ملی ایران - اوین

(سخنرانها بطور همزمان ترجمه خواهد شد.)

ورود برای کلیه همکاران دندانپزشک و دانشجویان

آزاد است.

## دانشگاه ملی ایران

یادگاری از یکی از اولین برنامه های آموزشی ایمپلنت های دندانی در ایران

## فهرست مطالب

۶	گفتار اول. روند تشخیص، ارزیابی بافت سخت و نرم
۴۰	گفتار دوم. طرح درمان و زمان بندی
۸۰	گفتار سوم. جراحی جاگذاری ایمپلنت استاندارد
۱۱۱	گفتار چهارم. جاگذاری ایمپلنت در نواحی زیبایی
۱۴۵	گفتار پنجم. روش های آگمانتاسیون استخوان
۱۵۳	گفتار ششم. اکسپنشن و اسپلیت استخوان
۱۶۲	گفتار هفتم. بازسازی استخوان هدایت شده
۱۷۹	گفتار هشتم. بازسازی استخوان تقویت شده
۱۹۶	گفتار نهم. پیوند استخوان انله و اینله
۲۱۰	گفتار دهم. سینوس لیفت
۲۴۱	گفتار یازدهم. بازسازی بافت نرم
۲۶۷	گفتار دوازدهم. درمان پری ایمپلنتیت

## گفتار اول: روند تشخیص، ارزیابی بافت سخت و نرم

- ارزیابی بیماران
- معاینات دندانپزشکی
- کمیت بافت سخت
- تقسیم بندی استخوان از نظر کیفیت
- روش های رادیوگرافی برای ارزیابی اولیه قبل از جراحی
- روش های رادیوگرافی جهت ارزیابی ثانوی
- ارزیابی بافت نرم
- خصوصیت های اصلی فیکسچر

ریشه، درمان های اندودنتال، جراحی انتهای ریشه، طراحی لبخند و حفظ دندان های به شدت تخریب شده یا دچار پرپودنتیت شدید با امکان جایگزینی با ایمپلنت متحول شده است. از این رو است که هر درمانگری چه دندان پزشک عمومی چه متخصص رشته های مرتبط باید اصول و شیوه های درمان ایمپلنتی را بیاموزد. مطالعه کتاب های مرجع، بررسی مقالات منتشر شده در مجلات علمی معتبر، شرکت در کلاس های جامع موسسات علمی، مشاوره با اساتید و افراد با تجربه از جمله راهکارهای مفید است.

درمانگر برای انجام درمانی موفق و کامل باید بر روی تقویت هر سه شاخص زیر کار کند: knowledge دانش، skill مهارت بالینی و experience تجربه عملی. شرکت در کارگاه های عملی و مجازی از طریق آموزش با مشاهده فیلم های آموزشی و عضویت در سایت ها و شبکه های مجازی معتبر می تواند دانش نظری کسب شده را به مهارت بالینی تبدیل نماید. بهتر است که در اوایل کار و برای آغاز هر شیوه درمانی جدید تجربه نشده، در کنار همکاران با سابقه تر و مجرب تر نشست و در حین درمان راهکارهای بالینی را بیاماییم.

برای درمان موفق و کامل نیازمند تجهیزات و مواد تجاری مناسب و با کیفیت هستیم. با توجه به گستردگی فراوان شرکت های تجاری تولید کننده و توزیع کننده ایمپلنت های دندانی و بیومتریال ها، شناخت دقیق تمامی موارد معرفی شده از سوی فروشندگان تجاری ممکن نمی باشد. از سوی دیگر، اگر در مورد تمامی انتخاب های جدید منتظر اجماع نظر در مورد کارآمدی آنها بمانیم بسیاری از فرصت ها و امکانات جدید را از دست خواهیم داد. بنابراین درمانگر باید بتواند با مراجعه به پایگاه های اطلاع رسانی معتبر و جستجوی مقالات مستند درباره ایمنی و کارایی مواد و یا موارد کاربرد و پیامدهای ناخواسته هر شیوه درمانی جدید اطلاعات معتبر کسب نماید. بسیاری از شرکت های تجاری دارای بخش تحقیق و توسعه قوی هستند که هزینه بسیاری از معتبر ترین پژوهش های در دسترس را تقبل نموده اند. این شرکت های بزرگ در کنار کاتالوگ های تجاری خود مجلات علمی یا مجموعه ای از مستندات علمی خود را نیز در اختیار مشتریان قرار می دهند.

برای موفقیت درمان ایمپلنت باید مراحل زیر را به دقت بگذرانیم:

- ۱- آگاهی کامل از تاریخچه ی پزشکی و دندان پزشکی و انتظارات بیمار
- ۲- معاینات داخل دهانی و جمع آوری داده های مربوط به استخوان
- ۳- انتخاب طرح درمان پروتزی بر مبنای نیازهای بیمار و محدودیت های موجود
- ۴- زمان بندی مناسب برای بازسازی بافت، جراحی ایمپلنت و بارگذاری آن

۵- تناسب تجربه و دانش درمانگر با پیچیدگی طرح درمان

۶- پیگیری درمان و کنترل مشکلات بیولوژیک و بیومکانیک

پیش از آغاز درمان های ایمپلنتی در یک کلینیک دندان پزشکی بایستی مراحل زیر تعریف و طراحی شوند:

- آماده سازی درمانگر شامل کسب دانش نظری، شرکت در کارگاه های عملی و مجازی، انتخاب محصولات تجاری متناسب، به روز رسانی

- آماده سازی محیط درمان شامل خرید تجهیزات و وسایل مورد نیاز، طراحی پرونده درمانی، طراحی محیط کار، آموزش پرسنل، تبلیغات

- آماده سازی بیماران شامل ارائه اطلاعات لازم، جمع آوری داده های تشخیصی، ارائه طرح درمان، کسب رضایت آگاهانه از بیمار، مراقبت های پیش، حین و پس از جراحی، تکمیل درمان، تنظیم برنامه پیگیری متناسب.

### آماده سازی درمانگر:

درمان های متکی بر ایمپلنت های دندانی جزو پیشروترین زمینه های دندان پزشکی از دید تولید علم پایه، شیوه های درمانی، محصولات و تجهیزات تجاری و حجم پول در گردش است. فلسفه و راهکارهای درمانی آن با بسیاری از درمان های متداول دندانپزشکی تفاوت دارد. این طرح درمان بر شیوه درمان های دیگر نیز اثر گذاشته است به گونه ای که موارد تجویز و وسعت درمان هایی همچون افزایش طول تاج، قطع

میان گذاریم. انتظارات غیر واقع بینانه تعدادی از بیماران را باید شناخت و با آنها در مورد نتایج درمان بحث نمود تا از ایجاد مشکلات بعدی جلوگیری شود.

امکان کاشت ایمپلنت را به شکل کلی با بررسی استخوان موجود تعیین می نمایند. این کار از طریق بی حس کردن و فرو بردن پروب از میان بافت نرم باکال و لینگوال تا استخوان زیرین جهت تخمین عرض استخوان، و تهیه رادیوگرافی داخل و خارج دهانی برای ارزیابی ارتفاع و وضعیت ساختارهای زنده آناتومیک همچون سینوس فک بالا و کانال عصبی تحتانی انجام می شود. نباید هیچ ضایعه پاتولوژیک در بافت نرم و سخت دهان باقی مانده باشد. مشکل پرپودنتال دندان های باقیمانده باید درمان و التهاب و عفونت کنترل شده باشند. در مورد جایگزینی دندان غیر قابل نگهداری می توان برنامه ریزی را قبل از کشیدن آن انجام داد و درمان ایمپلنت را درست پس از خارج کردن دندان، یا ۶-۵ هفته بعد و پس از ترمیم بافت نرم و قبل از تحلیل شدید استخوان، و یا ۱۶-۱۲ هفته بعد و پس از ترمیم استخوان و مشخص شدن میزان بافت در دسترس آغاز نمود.

تعیین وضعیت بهداشت دهانی بیمار بسیار مهم است، چرا که تجمع پلاک و گسترش التهاب یکی از دلایل شکست درمان ایمپلنت خواهد بود. بیماری که از پرپودنتیت رنج می برد و ایمپلنت به عنوان یک جایگزین در کنار دندان های موجود قرار می گیرد، باید درمان کامل پرپودنتال را دریافت نموده و به وضعیت باثبات برسد. وضعیت پرپودنتال با ثبات یعنی: عمق پروبینگ های حداکثر ۴-۳ میلی متر، میزان شاخص خونریزی بر اثر پروبینگ و شاخص پلاک کمتر از ۳۰-۲۰ درصد نواحی دهان. یکی از بیشترین موارد شکست درمان ایمپلنت در بیماران با بی دندانی پارسیل که دارای شرایط پرپودنتال و بهداشتی مطلوبی نیستند مشاهده شده است. (Smith et al. 2017)

در تمامی درمان های پزشکی باید بیمار را به عنوان یک فرد انسانی با تمامی مشکلات جسمی و روحی در نظر گرفت. عدم توجه کافی به پتانسیل ترمیم و واکنش های ایمنی اختصاصی هر فرد باعث می شود که نتوانیم برای تمامی بیماران به نتایج مطلوبی دست یابیم. منطقی تر آن است که مشکلات کلی و خاص هر فرد را بررسی نماییم و با توجه به شرایط کلی روشی

علم دندان پزشکی ایمپلنتی بسیار پیشرو است و امکانات جدید درمانی فراوانی در دسترس قرار می گیرد. ضمن آن که احترام و توجه به اصول جزو هر طرح درمانی است باید پذیرای تحولات جدید بود. برخی از مواد و شیوه های درمانی با ادعای فراوان وارد بازار می شوند اما با آرام تر شدن فضا و انجام آزمون های بالینی کارایی آن ها زیر سوال می رود. اما در مواردی که تحقیقات پایه ای و به خصوص کارآزمایی های بالینی، موفقیت و ایمنی نتایج و دوام آن ها را تایید نماید می توان با اطمینان خاطر آن ماده یا روش را در کلینیک به کار گرفت. برای اطلاع از این تحولات می توان به پایگاه های آموزشی معتبر در اینترنت و کانال های آموزشی که توسط همکاران باتجربه و علاقمند به آموزش راه اندازی شده است مراجعه نمود. اشتراک مجلات علمی و شرکت مستمر در کنگره های ملی و بین المللی می تواند هم دانش پیشین ما را تقویت نماید و هم چند نکته ای بر آن بیفزاید. در پایان هر سال در خواهیم یافت که تجمیع این نکته ها چه پیشرفت محسوسی در دانش و کارایی بالینی ما به وجود آورده است.

معاینات قبل از آغاز کار و طرح درمان درست، دو پیش نیاز یک درمان ایمپلنت موفق است. امروزه طرح درمان کلی را پروتز نهایی تعیین می نماید. تعداد، اندازه، محل و زاویه قرارگیری ایمپلنت ها را نه شکل و میزان استخوان موجود که شکل و فرم نهایی کراون ثابت یا اوردنچر متحرک مشخص خواهد کرد.

ارزیابی وضعیت بیمار شامل مراحل زیر خواهد بود:

- قضاوت اولیه بر مبنای طرح پروتز
- ارزیابی ثانوی بر مبنای اصول جراحی
- طرح درمان بر مبنای نیازهای پروتزی و امکانات جراحی

## ارزیابی بیماران

### قضاوت اولیه

در ابتدا، درمانگر باید به دنبال تشخیص مشکل اصلی بیمار باشد که وی را وادار به درمان کرده است. باید نیازهای فانکشنال و زیبایی را که بیمار به دنبال آن است شناسایی کنیم. ایمپلنت تنها یک راه درمان است، لذا باید امکان درمان های دیگر همچون پروتزهای متداول ثابت و متحرک را با بیمار در



بدن هر بیمار است. گروهی از این ارزیابی نیازمند بررسی های پزشکی است و برخی دیگر به شکل موضعی در معاینات دندان پزشکی تعیین می شوند.

را انتخاب کنیم که با کمترین هزینه و پیامد ناخواسته به قابل دست یابی ترین نتایج امید داشته باشیم. موفقیت ایمپلنت های دندانی و روش های بازسازی بافت به خصوص استخوان، نیازمند ارزیابی قابلیت ترمیم و بازسازی طبیعی

شاخص	کم خطر	با احتمال خطر	پر خطر
سطح سلامتی	سالم	با سابقه بیماری های زمینه ای	بیماری های کنترل نشده
سیستم ایمنی	مطلوب	به مخاطره افتاده	تضعیف شده
مصرف سیگار	بدون مصرف	با سابقه مصرف	مصرف بالا
دیابت	سالم	سابقه درگیری	کنترل نشده
سطح ویتامین C و D	مطلوب	سابقه مشکل	نقصان جدی
مصرف کورتون	بدون مصرف	با سابقه مصرف	تحت درمان
مصرف بیس فسفونات	بدون مصرف	با سابقه مصرف خوراکی	در حال مصرف
مشکلات روحی روانی	سالم	تحت درمان	نا متعادل
انتظارات بیمار	محدود	متوسط	زیاد

برای ارزیابی دقیق تر وضعیت سلامت و کنترل متابولیکی بیماران در خطر، با سابقه مشکل سیستمیک و نیز در افراد با سن بالا بهتر است که از آزمون های آزمایشگاهی زیر بهره ببریم. نمونه ای از یک بررسی کامل متابولیکی و سیستمیک در ادامه آورده می شود. در صورت وجود مشکل در هر یک از شاخص های زیر بهتر است با پزشک بیمار مشورت های لازم صورت گیرد.

عوامل دیگری همچون سن هم در این میان مهم هستند. اگرچه سن به تنهایی به عنوان عامل خطر در نظر گرفته نمی شود، با افزایش سن خطر بیماری های زمینه ای، مصرف داروها، کاهش قدرت و تعادل سیستم ایمنی و سایر موارد می توانند مشکل ساز باشند. جنس و سن از عواملی هستند که در موفقیت یا شکست یکپارچگی استخوانی ایمپلنت های دندانی نقش ندارند، اما باید در نظر داشت که خطر استئوپروز در زنان پس از یائسگی افزایش می یابد و استعداد ابتلا به عفونت و کاهش قدرت ترمیمی بافت ها را در دوران پیری شاهد هستیم. (Sennerby et al 2001) قرار دادن ایمپلنت در افراد در حال رشد نیز منع کامل دارد چرا که به دلیل فقدان PDL، ایمپلنت قدرت رویش نداشته و با رویش دندانه ای مجاور حالت انکیلوز یا فرو رفته (Submerged) پیدا خواهد کرد.

شاخص	سطح طبيعى
<b>Hematology (CBC diff)</b>	
WBC	4-10 $10^3/\mu\text{l}$
Neutrophils	1.5-8 $10^3/\mu\text{l}$
Lymphocytes	0.8-4.8 $10^3/\mu\text{l}$
Monocyte	0.2-1 $10^3/\mu\text{l}$
Eosinophil	0.01-0.8 $10^3/\mu\text{l}$
Basophil	0-0.2 $10^3/\mu\text{l}$
Neutrophil	38-80%
Lymphocyte	18-50%
Monocyte	2-10%
Eosinophil	0-5%
Basophil	0-2%
Platelet	140-450 $10^3/\mu\text{l}$
<b>Hematology-coagulation</b>	
PT-patient	PT-control
Activity	70-100%
INR	0.9-1.1
PTT	25-35 Sec
<b>Biochemistry</b>	
FBS	74-106 mg/dL
HbA1c	3.7-5.3%
TSH	0.4-4.8 mIU/L
Triiodothyronine total (T3)	70-190 ng/dL
Thyroxin total (T4)	5-12 $\mu\text{g}/\text{dL}$
AST (SGOT)	7-40 mU/mL
ALT (SGPT)	5-35 mU/mL
Urea Nitrogen (BUN)	8-23 mg/dL
Uric acid	2.0-7.0 mg/dL

Total Cholesterol	<200 normal >240 high risk	201-239 medium risk
LDL-Cholesterol	<100 optimal 130-159 borderline >190 very high	100-129 near optimal 160-189 high
HDL-Cholesterol	<35 high risk >55 low risk	35-55 borderline
Triglycerides	<150 desirable 200-499 high	150-199 borderline >500 very high
Atherogenic factor (LDL:HDL)	0.5-3	
Calcium total	8.4-10.6 mg/dL	
Calcium Ionized	4.6-5.1 mg/dL	
Phosphate	3.0-4.5 mg/dL	
Phosphatase alkaline	40-160 U/L	
Iron (males) (females)	75-175 µg/dL	28-162 µg/dL
Potassium	3.5-5.1 mEq/L	
25(OH) Vitamin D3	<10 severe deficiency 30-70 optimal	10-30 moderate >70 toxicity possible
<b>Immunoassays-infectious disease</b>		
HbsAg	<1 negative	>=1 reactive
HbcAb(total)	Negative	
HCV Ab	<0.9 negative >1.1 positive	0.9-1.1 equivocal
HIV (ELISA)	Negative	

بسیاری از شرایط سیستمیک باعث پیچیده شدن روند درمان یا افزایش خطر بروز پیامدهای ناخواسته می‌شود. کنتراندیکاسیون درمان ایمپلنت شامل موارد زیر می‌شود:

۱- نقص سیستم ایمنی: اگرچه گزارشات موردی از درمان ایمپلنت در بیماران پس از پیوند اندام و مصرف داروهای سرکوب کننده سیستم ایمنی و بیماران در مراحل درمان عفونت HIV وجود دارد، باید در نظر داشت که در زمان کاهش قدرت ایمنی بیماران خطر عفونت افزایش می‌یابد. امروزه، مصرف سیستمیک کورتیکواستروئید به عنوان کنتراندیکاسیون مطلق درمان ایمپلنت محسوب نمی‌شود و حتی در مواردی که روزانه کمتر از ۱۰ mg پردنیزولون مصرف شود، نیازی به پروفیلاکسی با کورتون اضافی وجود ندارد. (Nicholson et al. 1998)

چند مورد منع کامل تجویز ایمپلنت وجود دارد که شکی در آنها نیست همچون: عفونت HIV، انفارکتوس قلبی در طی ۶ ماه گذشته، نارسایی خونی، مشکل انعقادی (هموفیلی، لوکمی حاد، ترومبوسیتوپنی)، عفونت حاد کنترل نشده (دیابت کنترل نشده، عفونت تنفسی)، مشکلات روانی، و اعتیاد به الکل و مخدرها. در تعدادی دیگر از موقعیت‌ها نیز گرچه منع تجویز مطلق وجود ندارد، اما باید با ملاحظات خاص و با احتیاط گام برداشت. درمان‌های ایمپلنتی در بیماران با مشکل استخوانی با ملاحظات خاصی همراه است:

حقیقت آن است که درصد بسیار کمی از مشکلات سلامتی هستند که کنتراندیکاسیون مطلق درمان ایمپلنت می‌باشند اما

پیشنهادها	ضایعه استخوانی
امکان درمان ایمپلنت به شرط ارزیابی شکنندگی استخوان و روند ترمیم زخم وجود دارد. (Prabhu et al. ۲۰۰۷)	Osteogenesis imperfecta ۱
عدم امکان جایگذاری ایمپلنت در محل ضایعه استخوانی فعال و امکان جاگذاری ایمپلنت پس از درمان هایپرپاراتیروئید (Neville & Allen 2002)	Hyperparathyroidism ۲
امکان جاگذاری ایمپلنت با رعایت نکات احتیاطی: در نظر گرفتن خطر افزایش شکست در موارد جراحی سینوس و در بانوان بدون درمان با استروئید افزایش تعداد و قطر ایمپلنت ها برای جبران عدم کفایت استخوان افزایش زمان انتظار پیش از بارگذاری استفاده از مکمل ویتامین D و کلسیم پس از جراحی کنترل مداوم اکلوژن و پیشگیری از بارگذاری بیش از حد (Beikler & Flaming 2003)	Osteoporosis ۳
عدم امکان درمان ایمپلنتی به دلیل مشکل خونرسانی به استخوان	Osteomyelitis ۴
عدم جاگذاری ایمپلنت در محل درگیر، امکان درمان پس از بلوغ بیمار و درمان مشکل	Fibrous dysplasia ۵
عدم جاگذاری ایمپلنت در محل استخوان اسکلوئوتیک به دلیل فقدان خونرسانی کافی (Gerlach et al. 2013)	Cemento-osseous dysplasia ۶
براساس راهنمای بالینی انجمن جراحان فک و صورت ایالات متحده: - عدم امکان درمان ایمپلنتی در بیماران با بیس فسفونات تزریقی - در بیماران تحت درمان خوراکی: امکان انجام درمان در بیماران با سابقه مصرف کمتر از سه سال - در بیماران با مصرف کمتر از سه سال اما تحت درمان با کورتون: قطع مصرف بیس فسفونات برای سه ماه و عدم استفاده از دارو در طول دوران ترمیم کامل - در بیماران با مصرف بالاتر از سه سال: مانند مورد تزریقی (AAOMS 2007)	درمان با بیس فسفونات ۷
پیشنهاد عدم استفاده از ایمپلنت به دلیل کیفیت پایین استخوان؛ هرچند ممکن است در دوره های افول بیماری بتوان یکپارچگی استخوانی کافی را به دست آورد. (Rasmussen & Hopfensperger 2008)	Paget Disease ۸
عدم امکان درمان با ایمپلنت بخاطر تخریب استخوان و خطر شکستگی	Multiple Myeloma ۹
افزایش خطر شکست درمان توصیه به رعایت ملاحظات درباره زمان و دوز تابش اشعه، انجام جراحی در استخوان ترمیم یافته و عدم استفاده از پروتز اوردنچری بخاطر خطر بروز زخم های مخاطی	Irradiated bone ۱۰

و این مشکل در استخوان فک بالا به مراتب جدی تر خواهد بود. (Granstrom 2005) خطر بروز استئورادیونکروز هم بر اثر تابش دوزهای 2300-14500 cGy وجود دارد و این مشکل در استخوان فک پایین شایع تر است. توصیه های بالینی برپایه مستندات علمی جاگذاری ایمپلنت ها را در استخوان هایی با دوز تابشی کمتر از 5500 cGy مطرح می کنند و اگر استخوان، تحت تابش هایی فراتر از 6500 cGy قرار گرفته باشد، خطر شکست ترمیم بسیار بالاست. اگر بیمار قرار است تحت تابش اشعه در حدود 4500 cGy یا کمتر قرار گیرد، جاگذاری ایمپلنت قبل یا پس از تابش اشعه به یک اندازه موفق است. (Colella et al. 2007)

**رادیوتراپی:** مشخص است که قابلیت ترمیم بافت تحت تابش اشعه با دوز بالا به شدت کاهش می یابد. متأسفانه با افزایش شیوع تومورهای سر و گردن و داخل دهان، تعداد بیماران متقاضی درمان ایمپلنت که سابقه رادیوتراپی داشته اند در حال افزایش است. بنا بر آنچه از فیزیک اتمی به یاد داریم، ضریب جذب تابش یونی Gray است. ۱ گری به معنای جذب ۱ ژول تابش یونی توسط ۱ کیلوگرم از بدن انسان می باشد (1 Gray = 1J/Kg) . ۱ سانتی گری (cGy) هم یک صدم گری می باشد. مطالعات نشان داده که روند یکپارچگی استخوانی در استخوان های تحت تابش بالاتر از 5000 cGy یا حتی 3000 cGy مختل می شود

درمان طولانی مدت با استروئید: استروئیدتراپی با احتمال پایین بردن کیفیت استخوان ممکن است اشکالاتی در درمان ایمپلنت ایجاد کند. هر چند، کاشت ایمپلنت در بیماران با استئوپروز شدید نیز بدون اشکال صورت گرفته و به نظر نمی‌رسد این مسایل، به خصوص در ریح‌های بی‌دندان مسأله‌ساز گردد اما شاید طولانی‌تر کردن دوره ترمیم استخوان قبل از ساخت پروتز روش منطقی‌تری باشد. (Friberg et al. 2001)

۲- دیابت کنترل نشده: هیپرگلیسمی درازمدت باعث جلوگیری از فعالیت استئوبلاست‌ها و تغییر در پاسخ هورمون پاراتیروئید به عنوان مسئول تنظیم کلسیم/فسفر می‌شود. علاوه بر آن، کاهش تشکیل کلاژن در حین ساخت استخوان در حال ترمیم و افزایش فعالیت استئوکلاستی از موارد دیگری است که می‌تواند نتایج درمان ایمپلنت را تحت تأثیر قرار دهد. برای این بیماران باید کنترل گلوکز مناسب را پیش و پس از جراحی و حداقل در طول چهارماه اول ترمیم به دست آورد، از آنتی بیوتیک پروفیلاکتیک و کلرگزیدین کمک گرفت و برای افزایش ماندگاری ثبات ایمپلنت و جبران مشکلات احتمالی از حداکثر طول و قطر ایمپلنت بهره برد. (Bornstein et al. 2009)

میزان Hemoglobin (HbA1c) قابل قبول در افراد با و بدون دیابت و معادل قندخون آنان در جدول‌های زیر آورده شده است:

میزان HbA1c رضایت بخش (%)	فرد
۴ - ۵/۹	غیردیابتیک
۶/۵	دیابتیک
۷/۵	دیابتیک با خطر بالای هیپرگلیسمی

میزان هموگلوبین HbA1c %	متوسط قندخون ناشتا (mg/dL)
۶	۱۲۰
۷	۱۵۰
۸	۱۸۰

شده است (Olson et al. 2000). احتمالاً دیابت خطر شکست در بلند مدت را افزایش می‌دهد اما به نظر نمی‌رسد این افزایش خطر چندان زیاد باشد.

اگر ایمپلنت قبل از درمان کانسر و رادیوتراپی جاگذاری شود، ترمیم نهایی را می‌توان سریع‌تر بارگذاری نمود اما باید از درمان‌های ساده و سراسرتر بهره برد تا بیمار به سرعت به درمان مشکل سیستمیک خود بپردازد. اما پس از پایان درمان کانسر می‌توان با فراغ‌بال بیشتری اقدام به طرح درمان ایمپلنت نمود. تابش اشعه روی بافت دارای ایمپلنت باعث جذب دوز بیشتری در آن ناحیه می‌شود و در محدوده ۱ میلی متری اطراف ایمپلنت، میزان دوز تا ۱۱-۱۵٪ افزایش نشان می‌دهد. از این رو، برخی درمانگران پیشنهاد کرده‌اند که قبل از دریافت اشعه، حداقل اباتمنت‌ها و پروتزهای با پایه فلزی از محیط خارج شود و ایمپلنت‌ها با بافت نرم پوشانده شوند. پروتکل Granstrom در مورد پوشاندن ایمپلنت‌های داخل استخوانی با بافت نرم پیش از تأثیر اشعه درمانی دشوار است. (Granstrom et al. 1999) بنابراین در دانشگاه‌هایی مانند UCLA بر خارج کردن اجزای پروتزی و بستن healing abutment در دوران درمان با اشعه تأکید می‌شود. (Beumer et al. 2017)

شیمی درمانی: به نظر نمی‌رسد کموتراپی تأثیری در یکپارچگی استخوانی داشته باشد، اما اگر کاشت ایمپلنت در طی دوره شیمی درمانی انجام بگیرد یا شیمی درمانی همراه رادیوتراپی صورت گیرد خطر شکست ایمپلنت زیادتر خواهد بود.

انجام درمان با پوشش آنتی‌بیوتیک و کنترل دقیق بیماری امکان درمان موفقیت‌آمیز را فراهم خواهد آورد. موفقیت کلی درمان در حد ۹۰٪ پس از ۵ سال در بیماران دیابتیک گزارش

نیمه عمر آنها در استخوان ۱۱ سال است و مانع اصلی فعالیت استئوکلاست ها می باشند. اگرچه این عملکرد در بیماران مبتلا به پوکی استخوان، مالتیپل مایلوما و ضایعات متاستاتیک کارساز است اما در عین حال باعث اختلال در روند رمودلینگ استخوان می شود. قدرت انواع این داروها در بروز BRONJ متفاوت است:

۳- بیس فسفونات: Bisphosphonate-related osteonecrosis of the jaw (BRONJ) در بیماران با سابقه مصرف بیس فسفونات و بدون پرتو درمانی رخ می دهد و در آن استخوان ناحیه فک و صورت برای بیش از ۸ هفته عریان مانده و ترمیم نمی شود. بیس فسفونات ها آنالوگ های غیرمتابولیزه پیروفسفونات هستند که

نام دارو	مصرف	نام ژنریک	قدرت نسبی در مقایسه با بیس فسفونات های غیر نیتروژنی
Fosamax	خوراکی	Alendronate	۱۰۰۰ برابر
Actonel	خوراکی	Risedronate	۵۰۰۰
Boniva	خوراکی / تزریقی	Ibandronate	۱۰۰۰۰
Aredia	تزریقی	Pamidronate	۱۰۰
Zometa	تزریقی	Zoledronic acid	۱۰۰۰۰۰

باشد. مرور ساختارمند داده ها نشان داده که مصرف بیس فسفونات خوراکی اگر کمتر از ۵ سال بوده باشد، تأثیر منفی روی درمان های ایمپلنتی ندارد. (Madrid & Sanz 2009)

۵- ناهنجاری های خونی: ارزیابی شرایط هموستاز با کنترل تعداد پلاکت ها، مسیر خارجی انعقاد (آزمون PT) و مسیر داخلی با فاکتورهای ۷ تا ۱۲ (آزمون PTT) صورت می گیرد. گروهی از داروها مانع تشکیل پروترومبین می شوند. مصرف کنندگان داروهای ضد انعقادی مانند warfarin را می توان بدون دستکاری رژیم دارویی مورد درمان قرار داد به شرطی که آزمون INR در حد ۲/۵ درصد یا کمتر باشد و نیاز به تهیه پیوند اتوژن یا فلپ وسیع نباشد. (Scully 2010) در مصرف کنندگان داروی هپارین، تست PTT در دوران جراحی باید کمتر از ۱/۵ برابر میزان طبیعی باشد. مصرف کنندگان آنتی بیوتیک دراز مدت بخاطر تخریب باکتری های روده ای تولیدکننده ویتامین K دچار مشکل در میزان پروترومبین در کبد می شوند و PT آنها باید اندازه گیری شود. داروی آسپیرین هم با مهار ویتامین K و اشکال در تولید پروترومبین کبد، باعث ممانعت از عملکرد طبیعی پلاکت ها می شود. اگر بیش از ۳۲۵ mg آسپیرین برای بیش از ۱ هفته استفاده شده باشد، باید BT و PTT کنترل شود.

در صورتی که مدت مصرف بیس فسفونات های خوراکی از ۴ سال بیشتر باشد یا علاوه بر بیس فسفونات از داروهای تضعیف کننده سیستم ایمنی مانند کورتون یا سیگار استفاده شود، باید بیمار را در دوره قطع مصرف دارو قرارداد. مصرف داروهای خوراکی ۲ ماه قبل از جراحی و ۳ ماه پس از آن قطع می شود تا روند ترمیم استخوان کامل شود. بروز BRONJ متعاقب استفاده از بیس فسفونات های تزریقی بسیار بیشتر از انواع خوراکی بوده (۱۲-۰/۷ درصد در برابر ۰/۴ تا ۰/۳ درصد) که بیشتر این موارد هم در فک پایین گزارش شده است. (Sadowski et al. 2016) تا زمانی که مستندات علمی به جمع بندی دیگری برسند، استفاده از ایمپلنت های دندانی در بیماران با سابقه مصرف بیس فسفونات تزریقی منع مصرف دارد.

۴- استئوپروز: در یک جمله، هیچ رابطه ای بین وضعیت تراکم استخوان بدن، تراکم استخوان فک پایین، کیفیت استخوان و از دست رفتن ایمپلنت های دندانی در مطالعات مرور ساختارمند وجود ندارد. (Slagter et al. 2008) خطر بروز BRONJ در بیماران استئوپروتیک که از داروهای خانواده بیس فسفونات استفاده می کنند وجود دارد. استفاده از نتایج آزمون (C-Telopeptide) CTx که بقایای تجزیه کلژن را اندازه گیری می کند، می تواند در ارزیابی تأثیر بیس فسفونات ها در متابولیسم استخوان مؤثر

ایمپلنت جاگذاری شده نشان داده است که سیگار درصد شکست ایمپلنت‌ها را تقریباً ۲ برابر می‌کند. (Chen et al 2013) مطالعه بالینی دوساله دیگری نشان داده که رشد بافت نرم و پاپیلا در اطراف ایمپلنت‌های جاگذاری شده در نواحی قدامی افراد سیگاری کمتر از بیماران غیر سیگاری بوده است. (Raes et al. 2015) به نظر می‌رسد مصرف بیش از ۱۵ نخ سیگار در روز باعث بروز مشکلات جدی در جراحی‌های پیشرفته مانند پیوند انله و جراحی سینوس ماگزیلا شود. (Zinser et al. 2013) با توجه به تأثیر منفی سیگار در ترمیم بافت نرم و سخت، قطع مصرف سیگار برای ۴ هفته قبل از جراحی، می‌تواند در کاهش خطر بروز مشکلات حاصل از این نوع سوء مصرف مفید واقع شود. (Wong et al. 2012)

۱۰- پرپودنتیت: بیماران با سابقه‌ی پرپودنتیت مزمن، ۲۵ برابر بیشتر در خطر بیماری‌های اطراف ایمپلنت هستند. تجمع بیوفیلم و استعداد میزبان به بیماری باعث می‌شود که خطر بروز مشکلات بیولوژیک در کنار ایمپلنت‌های به خوبی یکپارچه شده وجود داشته باشد. ایمپلنت‌های دندان‌ی در مقایسه با دندان‌های طبیعی در برابر تهاجم میکروبی ضعیف‌تر هستند. یکی از دلایل آن به خصوصیت ساختاری مخاط اطراف ایمپلنت بر می‌گردد. بافت نرم اطراف ایمپلنت از نظر ساختار عروقی و تعداد فیبروبلاست‌ها در مقایسه با حجم الیاف کلاژن و ساختار الیاف محافظ ضعیف‌تر از دندان طبیعی است و اتصال بافت به سطح ایمپلنت از نظر مکانیکی ضعیف است. (Dhir et al. 2013) کنترل کامل بیماران پرپودنتال، پیگیری مداوم سه ماه یک بار، ارتقای سطح کنترل پلاک می‌تواند باعث حفظ ایمپلنت‌های جاگذاری شده در حد ۹۶/۲٪ پس از پنج سال گردد. (Garcia-Bellosta et al. 2010)

۱۱- بیماری اتوایمیون: حدود ۸۰ نوع بیماری اتوایمیون شامل آرتریت روماتوئید، اسکرودرما، سندروم شوگرن، لوپوس اریتماتوز و ... شناخته شده است.

باید به خاطر داشت که بسیاری از جراحی‌های ایمپلنت در بیماران مصرف‌کننده‌ی ضد انعقادها، بدون مشکل انجام می‌شود؛ اما اگر محدوده فلپ بزرگ باشد یا مشکلات ناخواسته‌ای همچون پرفوراسیون دیواره لینگوال استخوان فک پایین رخ دهد، خطر خونریزی شدید وجود دارد. در غالب موارد، خطر مشکلات پزشکی مانند بروز آمبولی عروقی در این بیماران آنچنان جدی است که دستور تغییر یا قطع مصرف دارو داده نمی‌شود.

۶- سابقه سکته قلبی: باید به یاد داشته باشیم که حدود ۲۰٪ از بیماران با سابقه بیماری‌های ایسکمی قلب، دوره عود بیماری با خطر مرگ در ۷۰٪ موارد را تجربه می‌کنند. خطر عود بیماری از ۳۰٪ در طول سه ماه اول، پس از گذشت ۱ سال تا ۵ درصد کاهش می‌یابد. (Sidney & DALonzo 1964)

۷- بیماری‌های عصبی-عضلانی: ماندگاری ایمپلنت‌ها در بیماران مبتلا به پارکینسون کمتر از افراد سالم بوده است. اما در کل، مستندات علمی معتبری در مورد موفقیت فیکسچر یا پروتز ایمپلنت در این بیماران در دسترس نمی‌باشد. شاید برای بیماران با مشکلات حرکتی، بهتر باشد که از پروتز متحرک اوردنچر به جای پروتز ثابت استفاده شود. البته باید کارایی اتصالات پروتزی در حدی باشد که در برابر حرکات تشنجی غیر ارادی مقاومت نماید.

۸- سوء مصرف الکل: مطالعات حیوانی از تأثیر منفی الکل بر تراکم استخوان و تماس استخوان به ایمپلنت حکایت دارد. اما در مطالعات انسانی، تنها افزایش خطر پیامدهای ناخواسته‌ای مانند پری ایمپلنتیت گزارش شده است. مصرف بالای الکل مشکلات جدی در هموستاز، تغذیه و پاسخ ایمنی به دنبال می‌آورد و خطر عفونت پس از جراحی را بخاطر تغییر در جمعیت T cell ها افزایش می‌دهد. مطالعات بالینی نشان داده است که کاهش مصرف الکل پیش از جراحی ایمپلنت می‌تواند باعث کم شدن مشکلات پس از جراحی شود. (Oppedal et al. 2012)

۹- سیگار: نیکوتین سیگار فعالیت استئوبلاستیک را کاهش داده میزان کلاژن ماده زمینه‌ای، جریان خون و تغذیه منطقه‌ی در حال ترمیم را کم می‌نماید. پرولیفراسیون ماکروفاژها در روند پاسخ ایمنی در سیگاری‌ها کمتر خواهد بود. متا آنالیز داده‌های حاصل از ۳۵۰۰۰

نام بیماری	اندام درگیر	تأثیر بر درمان های ایمپلنتی
۱ آرتريت روماتوئيد	مفصل	<ul style="list-style-type: none"> <li>ماندگاری بالای ایمپلنت</li> <li>خطر تحلیل استخوان کرسنال و خونریزی متعاقب پروبینگ</li> <li>لزوم مراقبت از سلامت بافت نرم</li> </ul>
۲ اسکرودرما	پوست/ مخاط	<ul style="list-style-type: none"> <li>وجود گزارشات موردی از موفقیت درمان های ایمپلنتی</li> </ul>
۳ سندروم شوگرن	غدد برون ریز	<ul style="list-style-type: none"> <li>ماندگاری ۸۳٪ ایمپلنت ها پس از یک سال</li> <li>دشواری استفاده از اوردنچر به دلیل خشکی دهان</li> </ul>
۴ لوپوس اریتماتوز سیستمیک	پوست/ مفصل/ کلیه/ ریه و...	<ul style="list-style-type: none"> <li>وجود یک مورد گزارش درمان</li> </ul>

در فک پایین هم اگرچه شیار رشدی سمفیز در چند ماهگی بسته می شود اما اتصال ایمپلنت ها نباید به گونه ای باشد که در برابر رشد بدنه ی فک ممانعت ایجاد نماید. با این وجود، دو دسته از بیماران از جاگذاری ایمپلنت در دوران رشد سود می برند: کودکان با بی دندانی متعدد که چند دندان دائمی دارند و کودکان با بی دندانی کامل (دیسپلازی اکتودرمال). ۱۴- بارداری: با توجه به نیازهای تشخیص و استرس حین کار، لزومی به در خطر انداختن مادران باردار برای جاگذاری ایمپلنت در دوران حاملگی نیست. خطر عود بیماری پریدونتال (بیماری التهابی اطراف ایمپلنت) در دوران بارداری مادران بالای ۳۰ سال مشهودتر است و ارایه برنامه ارتقای سلامت دهان و دندان و کنترل شرایط داخل دهانی در این دوره ی زمانی ضروری است. در یک نمای کلی، انجام درمان های سر راست تا پیچیده برای موارد کم خطر توصیه می شود. هر چه سطح خطر بالاتر رود، باید درمان های سر راست تری را انتخاب نمود یا تا رسیدن به شرایط با ثبات درمان ها را به تعویق انداخت.

در یک جمع بندی کلی می توان گفت که اغلب مستندات درمورد درمان ایمپلنت در بیماران با مشکل اتوایمیون محدود به گزارش مورد است و تا زمان ارائه مستندات علمی معتبرتر باید با احتیاط در این زمینه اقدام نمود. ۱۲- فقدان مهارت/ تجربه بالینی: مطالعات نشان داده است که خطر شکست درمان ایمپلنت در جراحان کم تجربه بیشتر می باشد. انتخاب موارد سر راست به عنوان تجربه های آغازین و صرف زمان برای انتخاب طرح درمان در کنار بهره مندی از دانش و تجربه درمانگران با مهارت بالاتر و تجربه بیشتر می تواند در بهبود کیفیت درمان مؤثر باشد. (Minsk et al. 1996) ۱۳- دوران رشد: جاگذاری ایمپلنت هایی که با استخوان یکپارچه می شوند پس از تکمیل دوران رشد کرانیوفاسیال/ اسکلتال صورت می گیرد. اگر در دوران رشد پسران زیر ۱۸ سال و دختران زیر ۱۵ سال اقدام به جاگذاری ایمپلنت شود، خطر Submerge شدن پروتزهای ایمپلنتی در مقایسه با دندان های مجاور و مشکلات زیبایی/ فانکشنال حاصل از تداخل با رشد شیار مرکزی کام در بُعد عرضی برای ایمپلنت های کار گذاشته شده در خلف فک بالا وجود دارد. رشد دندانی تا سال ها پس از پایان رشد اسکلتی ادامه می یابد. بنابراین پیشنهاد می شود که در بیماران زیر ۲۰ سال اقدام به درمان ایمپلنت دندانی ننماییم.



خطر کم Low Risk	خطر متوسط	خطر زیاد High Risk
ردیف	درمان های متنوع	درمان های سر راست تا پیشرفته
۱	سلامت روحی	مردد
۲	همکاری بالا	همکاری کمابیش
۳	وضعیت فرهنگی و اقتصادی مناسب	محدودیت
۴	استرس کم	متوسط
۵	عدم سوء مصرف مواد	مصرف کنترل شده با امکان ترک کامل
۶	انتظارات معقول	قابل کنترل
۷	بدون بیماری سیستمیک یا با بیماری محدود کنترل شده	بیماری متوسط با سابقه کمابیش کنترل شده
۸	عدم مصرف درازمدت دارو	مصرف کنترل شده
۹	بیس فسفونات درازمدت با دز پایین	درازمدت با دز بالا
۱۰	میانسال	جوان یا پیر
		بسیار جوان یا بسیار سالمند
		درمان سر راست یا عدم درمان
		شکاک
		ضعیف
		نامناسب
		زیاد
		اعتیاد غیر قابل کنترل
		غیر منطقی
		بیماری شدید کنترل نشده
		مصرف درازمدت داروهای بسیار
		بیس فسفونات تزریقی

### معاینات دندان پزشکی

برای تصمیم گیری در مورد طرح درمان، بایستی اطلاعات زیادی را از شرایط بیمار جمع آوری نماییم. در طی جلسه اول، پیشنهاد می شود که حداقل داده های زیر گردآوری شود تا در کنار تصاویر رادیوگرافی/اسکن سه بعدی و بررسی کست های تشخیصی به انتخاب های درمانی قابل بررسی دست یافت. روند انتخاب طرح درمان تابعی از بررسی شاخص های زیر است: وضعیت بهداشت دهان و دندان، پیش آگهی کلی، ارزیابی دندان های موجود، سابقه بیماری های پرودنتال، تصمیم به

حفظ یا کشیدن دندان، وضعیت بی دندانی، شکل قوس، رابطه اکلوزالی، ابعاد فضای بی دندانی، فضای در دسترس برای کراون، ارزیابی میزان نیروی سیستم جونده، ارزیابی بافت نرم در محل بی دندانی، ملاحظات زیبایی، ... در نهایت، مشاوره با بیمار و در نظر گرفتن هزینه و زمان درمان های سراسر است تا پیچیده در کنار توجه به تجهیزات، مواد موجود و دانش و مهارت درمانگر است که منجر به انتخاب منطقی ترین درمان خواهد شد.

ردیف	شاخص	سر راست	خطرساز	پر خطر
۱	بی دندانی	خلفی پارسیل	بی دندانی کامل	قدامی
۲	نوع پروتز	اوردنچر	ثابت	ثابت با ملاحظات زیبایی
۳	لبخند	کوچک	متوسط	بزرگ
۴	خط لبخند	افتاده	طبیعی	بالا
۵	سلامت پرپودنتالی دندان های باقیمانده	سالم	سابقه بیماری	تضعیف شده
۶	سطح بهداشت دهان و دندان	مطلوب	نامطلوب	غیر قابل بهبود
۷	اکلوژن	کلاس ۱	کلاس ۲ یا ۳	کلاس ۲ یا ۳ شدید
۸	نیروهای اکلوزالی	طبیعی	زیاد	پارافانکشن
۹	استخوان در دسترس	کافی با کیفیت مناسب	محدود	ناکافی با کیفیت پایین

همانند جدولی که پیش از این برای تقسیم بیماران با توجه به شرایط سیستمیک در یکی از سه گروه با خطر کم، خطر متوسط و خطر بالا استفاده شد، می توان از شاخص های دندان پزشکی هم استفاده نمود.

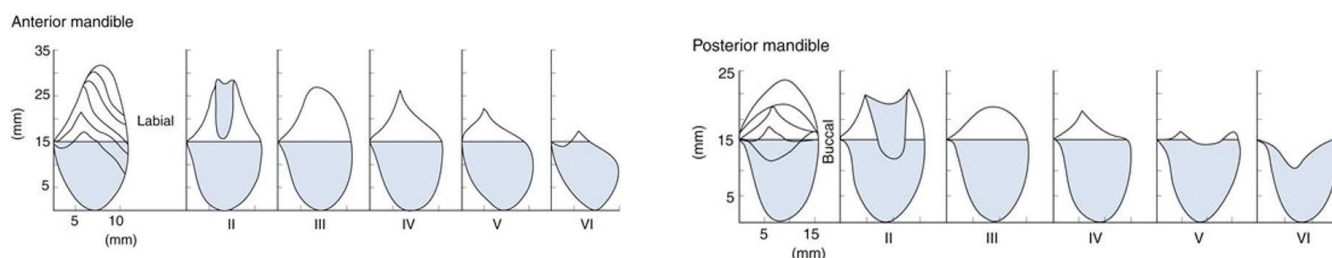
#### پیش بینی پیچیدگی درمان

ردیف	شاخص	سر راست Straightforward	پیشرفته Advanced	پیچیده Complex
۱	بهداشت دهانی	مطلوب	قابل قبول	ضعیف
۲	پرپودنشیوم	سالم بدون سابقه بیماری	سالم با سابقه بیماری	کاهش یافته (تضعیف شده)
۳	اکلوژن	طبیعی	ناهنجاری کم	ناهنجاری شدید
۴	فاصله بین فکی	کافی	اندکی کم یا زیاد	بسیار کم یا زیاد
۵	فضای بی دندانی	متناسب با ابعاد کراون	اندکی کم یا زیاد	بسیار کم یا زیاد
۶	خط لبخند	پایین افتاده	طبیعی	بالا رفته
۷	ساپورت مورد نیاز بر ای لب	کم	متوسط	زیاد
۸	بیوتیپ بافت نرم	ضخیم	متوسط	نازک
۹	پهنای بافت کراتینیزه	کافی	ناکافی	فقدان
۱۰	کانتور باکالی بافت نرم	دست نخورده	مسطح	مقعر
۱۱	تراز بافت نرم	دست نخورده	تحلیل اندک	تحلیل شدید
۱۲	تراز پایپلا	دست نخورده	تحلیل اندک	تحلیل شدید
۱۳	پروفایل صورت	مزوگناتیک	رترو یا پروگناتیک اندک	رترو یا پروگناتیک شدید
۱۴	شکل ریج از نمای اکلوزال	مربعی	بیضوی	مثلثی

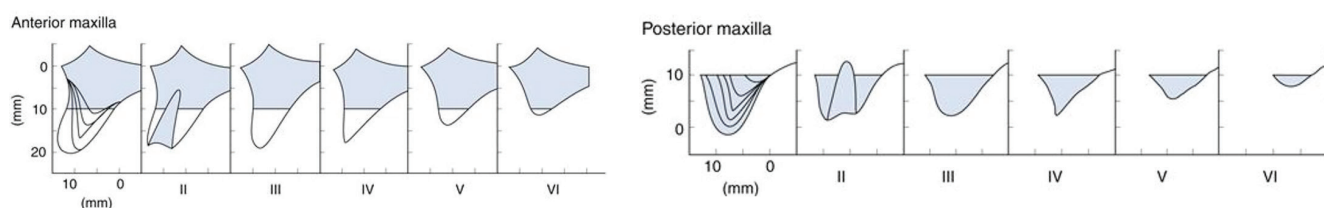
### کمیت بافت سخت

ارتفاع آن نیز 4 mm کم می‌گردد. (Carlsson et al. 1967) این تحلیل که به دلیل فقدان تحریک حاصل از وجود دندان است تا سال‌ها ادامه می‌یابد و می‌تواند تا استخوان بازال نیز برسد. (Abirami. 2016)

پس از کشیده شدن دندان‌ها، استخوان در عرض و سپس در ارتفاع دچار تحلیل می‌شود. به گونه‌ای که در سال اول پس از کشیدن دندان، عرض استخوان ۲۵٪ کاهش یافته و از



تصویر ۱-۱



تصویر ۱-۲

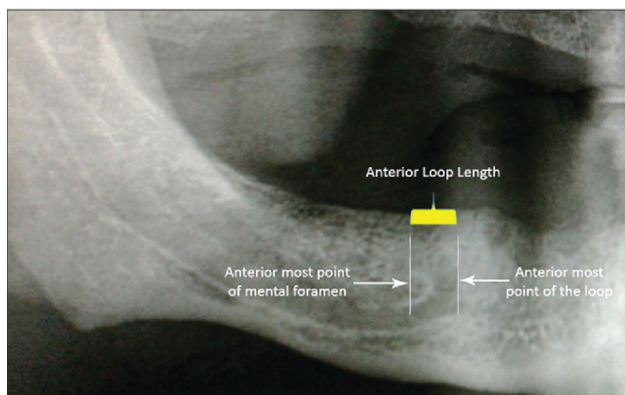
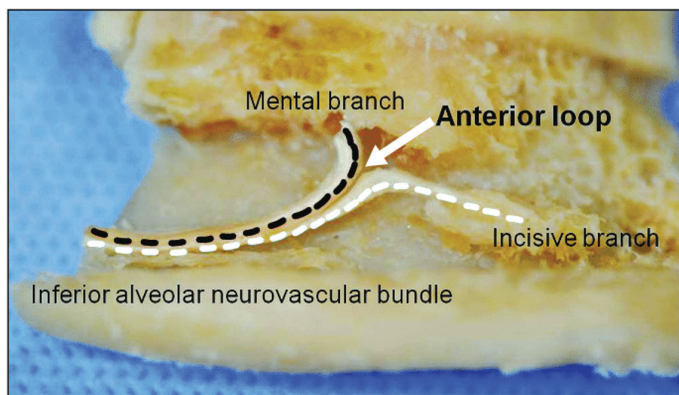
درک صحیح‌تر نیازهای درمانی می‌گردد. (Misch & Judy 1987).

تقسیم‌بندی انواع تحلیل استخوان از نظر ارتفاع، عرض، زاویه و نسبت طول تاج به ایمپلنتی که می‌توان در آن کاشت باعث

نسبت طول کراون به طول ایمپلنت (C/I ratio)	ارتفاع کراون	زاویه با صفحه اکلوزال (درجه)	طول در دسترس	عرض در دسترس	نوع استخوان
$\leq 1$	$\leq 15$ mm	$\leq 30^\circ$	$\geq 12$ mm	$\geq 5$ mm $> 7$ mm	A A <sup>+</sup>
$\leq 1$	$\leq 15$ mm	$\leq 20^\circ$	$\geq 12$ mm	۲/۵-۵ mm ۴-۵ mm ۲/۵-۴ mm	B B <sup>+</sup> B-w
$\geq 1$	$> 15$ mm	$> 30^\circ$	$< 12$ mm	۰-۲/۵ mm	C-w
	$> 20$ mm			آتروفی شدید، فک بالای صاف و فک پایین لبه چاقویی	D

۱۲ در نظر گرفته می شود. در این ناحیه باید مسیر کانال عصب فک پایین، سوراخ چانه ای، و احتمال جلو زدگی عصب از سوراخ (Anterior loop) را نیز در نظر گرفت. به دلیل همین، استفاده از توموگرافی سه بعدی می تواند در تعیین دقیق محل کانال و سوراخ منتهال مطمئن تر باشد.

برای قرار دادن یک ایمپلنت استاندارد با قطر ۴ mm و طول ۱۰ mm نیاز به استخوانی با عرض ۶-۷ mm و حداقل ارتفاع ۱۰ mm است. اگر محل جراحی خلف فک پایین باشد، باید ۲ mm استخوان جهت ایمنی کار روی کانال عصب فک پایین حفظ کنیم، لذا حداقل ارتفاع استخوان از کرسر تا کانال mm



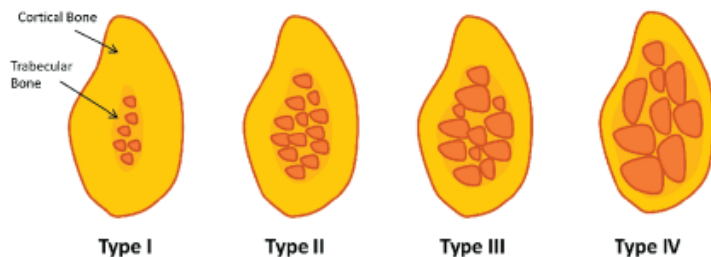
تصویر ۱-۳

### تقسیم بندی استخوان از نظر کیفیت

Lekholm & Zarb 1985

- I: قسمت اعظم استخوان از جنس متراکم و Compact است.
- II: یک لایه استخوان متراکم ضخیم تراکولاهای متراکم را احاطه کرده است.
- III: یک لایه نازک متراکم تراکولاهای متراکم را در بر گرفته است.
- IV: قسمت اعظم استخوان از تراکولاهای ظریف با تراکم پایین تشکیل شده است.

علاوه بر کمیت و حجم استخوان، کیفیت آن نیز اهمیت فراوانی دارد چرا که در میزان سطح تماس ایمپلنت با استخوان، سرعت و گستردگی پدیده یکپارچگی استخوانی، و تعیین روش جراحی مؤثر است. چندین تقسیم بندی در مورد کیفیت استخوان انجام گرفته که بر پایه نسبت بافت متراکم به تراکولر طراحی شده است.



تصویر ۱-۴

Misch 1999:

$D_5$ : استخوان بسیار نرمی که مراحل مینرالیزاسیون آن کامل

نشده است.

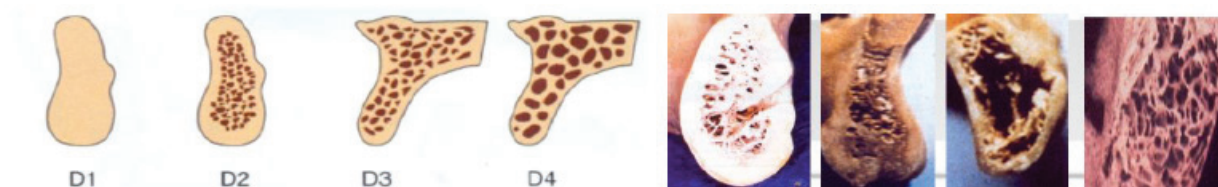
تقسیم‌بندی Misch از آن نظر جالب است که می‌توان روش‌های جراحی را بر پایه آن اصلاح نمود و در نواحی گوناگون فک میزان کیفیت استخوان را پیش‌بینی کرد:

$D_1$ : استخوان کورتیکال متراکم یا متخلخل در کرست و تراکولای سخت در داخل استخوان،

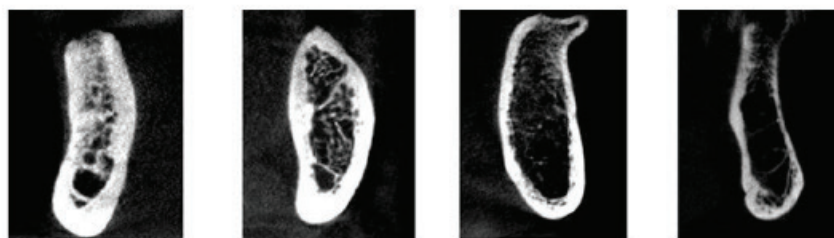
$D_2$ : استخوان کورتیکال متخلخل در کرست و تراکولای ظریف در داخل،

$D_3$ : کورتکس متخلخل نازک و تراکولای ظریف،

$D_4$ : تراکولای ظریف با فضاهاى بینابینی بزرگ،



تصویر ۱-۵



تصویر ۱-۶

خلف فک پایین	قدام فک پایین	خلف فک بالا	قدام فک بالا	
٪۳	٪۶	۰	۰	$D_1$ شیوع
٪۵۰	٪۶۶	٪۱۰	٪۲۵	$D_2$
٪۴۶	٪۲۵	٪۵۰	٪۶۵	$D_3$
٪۱	٪۳	٪۴۰	٪۱۰	$D_4$

رادیوگرافی پانورامیک گرچه فاقد اطلاعات جزئی است اما با یک دید کلی نگر امکان درمان ایمپلنت را بررسی می‌نماید. این نوع تصویربرداری به دلیل بزرگنمایی متغیر آن (از ۱۰ تا ۳۰ درصد) روش مناسبی جهت تعیین فواصل مزبودیستالی خصوصاً در نواحی قدامی فک نیست. هر چند اگر نتوان فیلم داخل دهانی را در موازات اشعه قرار داد، رادیوگرافی پانورامیک ارزیابی دقیق‌تری در بعد ارتفاع خواهد داد. دانستن میزان بزرگنمایی خاص هر دستگاه در تعیین دقیق‌تر اندازه‌گیری‌ها کارساز می‌باشد.

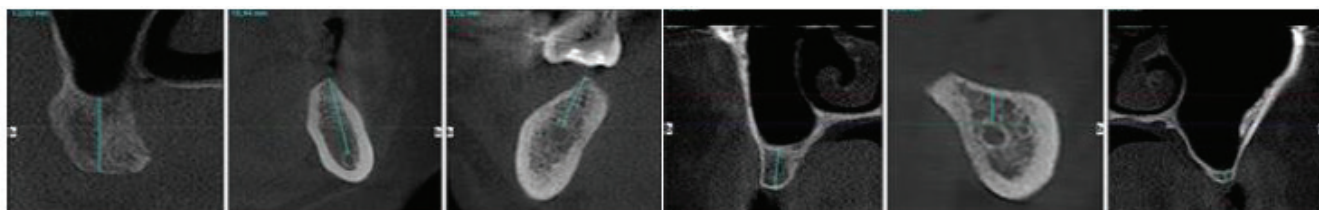
### روش‌های رادیوگرافی برای ارزیابی اولیه قبل از جراحی

رادیوگرافی پری‌ایپیکال به شیوه موازی یعنی تاباندن اشعه عمود بر ریج بی‌دندان، یک روش مناسب برای ارزیابی فواصل مزبودیستالی و تعیین تعداد ایمپلنت مورد نیاز است. رادیوگرافی پری‌ایپیکال اطلاعاتی را درباره ارتفاع استخوان در دسترس در مجاورت کانال عصب فک پایین و سینوس فک بالا در اختیار می‌گذارد. زاویه عمودی و افقی درست تابش اشعه در این نوع رادیوگرافی جهت ارزیابی درست متغیرهای کمی، ضروری است.

### روش های رادیوگرافی جهت ارزیابی ثانوی

تعیین دقیق تر ابعاد استخوان به خصوص در بعد باکولینگوالی، ارزیابی میزان تراکم و تراکولاسیون، شناسایی محل دقیق ساختارهای آناتومیک زنده همچون کف سینوس و کانال عصبی و سوراخ چانه ای، و نیز تقعرهای استخوانی که در لینگوال فک پایین شایع است نیازمند روش های رادیوگرافی دقیق تری است که از آن جمله می توان به توموگرافی رایانه ای CT اشاره نمود. حتی در حضور مقادیر کافی استخوان، یا وجود فاصله کافی از

نواحی خطر ساز باز هم استفاده از تصاویر سه بعدی مفید است چرا که زاویه استخوان در دسترس را تنها می توان با این نما تعیین نمود. یک مزیت بسیار مهم توموگرافی امکان ساخت راهنمای جراحی یا Surgical guide است که درصد خطای جراح در زمان کاشت ایمپلنت را به حداقل می رساند. خلاصه داده های تصویربرداری در شکل و جدول زیر و کاربرد آن در پیچیدگی درمان ارایه شده است:



تصویر ۷-۱

#### بیش بینی پیچیدگی درمان

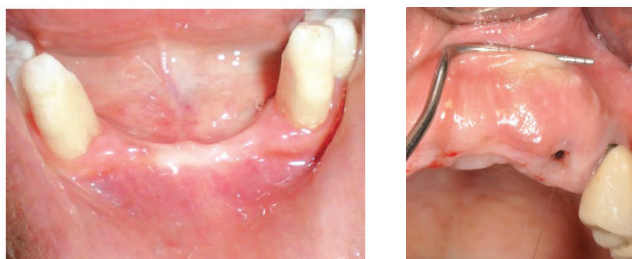
ردیف	شاخص	سر راست Straightforward	پیشرفته Advanced	پیچیده Complex
۱	قطر باکولینگوالی استخوان	حداقل ۲ میلی متر بیشتر از قطر ایمپلنت	حداقل ۳ میلی متر	کمتر از ۳ میلی متر
۲	ارتفاع در دسترس	حداقل ۱۰ میلی متر	۶-۱۰ میلی متر	کمتر از ۶ میلی متر
۳	کانتور باکال	برآمده	مسطح	مقعر
۴	تراز کرست	دست نخورده	تحلیل اندک	تحلیل شدید
۵	تراز سیتوم	۲-۴ میلی متر اپیکال CEJ پروگزیمال	۴-۶ میلی متر اپیکال ...	بیشتر از ۶ میلی متر اپیکال ...
۶	مجاورت با عصب	فاصله حداقل ۲ میلی متری ایمپلنت و عصب	کمتر از ۲ میلی متر	خطر درگیر شدن عصب
۷	مجاورت با حفرات سینوس	فاصله حداقل ۱ میلی متری ایمپلنت با حفره	لب به لب	خطر ورود دریل یا ایمپلنت به داخل حفره
۸	زاویه استخوان	متناسب با موقعیت کراون نهایی	عدم تناسب تا ۲۵ درجه	عدم تناسب بیشتر از ۲۵ درجه
۹	کیفیت	وجود استخوان کورتیکال ضخیم در اطراف	نبود استخوان کورتیکال	وجود فضاهای بزرگ در استخوان اسفنجی

## ارزیابی بافت نرم

از بافت کراتینیزه، کمبود یا فقدان عمق وستیبول، نازک بودن و تحلیل بافت نرم.

### ارزیابی کفایت پهنای بافت کراتینیزه

با استفاده از پروب پرپودنتال می توان تفاوت بافت کراتینیزه چسبیده را با مخاط آلوئول غیر کراتینیزه شل مشخص نمود. عمق وستیبول را هم می توان با تشخیص موکوباکال فولد و اتصالات عضلات لب و گونه تعیین نمود. وجود حداقل ۳ میلی متر بافت کراتینیزه و ۹ تا ۱۲ میلی متر عمق وستیبول برای حالت ایده آل پیشنهاد می شود.



تصویر ۸-۱

بافت نرم را باید هم از نمای جلو و طرفی و هم از نمای اکلوزال بررسی نمود. در نمای جلو (فرونرال): تراز لبه بافت نرم، پهنای بافت کراتینیزه، عمق وستیبول، ضخامت بافت روی ریح، رنگ، قوام، بافت texture، و همگونی کانتور بررسی می شود. در نمای طرفی هم ضخامت بافت و میزان برجستگی ریشه‌ها کنترل می شوند. در نمای اکلوزال باید شکل کلی ریح (محدب، مسطح یا مقعر) و میزان برآمدگی یا فرورفتگی بافت نرم ارزیابی شود. در کل، باید بتوانیم بیوتیپ بافت نرم و تمام ساختار نگهدارنده را مشخص کرده و میزان خطر را تخمین بزنیم.

بافت کراتینیزه در اطراف ایمپلنت های دندان اهمیت زیادی دارد. مطالعات نشان داده است که التهاب و خونریزی بر اثر پروبینگ در اطراف ایمپلنت هایی که بافت کراتینیزه کمی دارند بیشتر از ایمپلنت های دارای بافت کراتینیزه است. نازک بودن بافت نرم اطراف ایمپلنت نیز یک مشکل جدی است که می تواند مشکل زیبایی در پی داشته باشد. نمای بافت شناختی نسوج اطراف ایمپلنت نشان می دهد که سیل بیولوژیک اطراف پلتفرم ایمپلنت برای سلامت درازمدت اهمیت حیاتی دارد. با توجه به آن که هیچ اتصال مستحکمی بین بافت نرم و سطح پلتفرم ایمپلنت یا اباتمنت وجود ندارد، ضخامت اکلوزوژنژیوالی و باکولینگوالی بافت نرم سوپراکریستال مهم است. اگر ضخامت اکلوزوژنژیوالی زیادتر از ۴ میلی متر باشد خطر بروز پاکت اطراف ایمپلنت بیشتر خواهد شد و نمی توان مانع بروز و پیشرفت التهاب بافت نرم گردید. از سوی دیگر، مطالعات نشان داده است که خطر تحلیل استخوان مارجینال در اطراف ایمپلنت هایی با ضخامت اندک اکلوزوژنژیوالی بافت نرم بیشتر بوده است. بنابراین، ایجاد سیل کرونالی بافت نرم با حدود ۳ میلی متر ارتفاع و حداقل ضخامت ۲ میلی متری منطقی به نظر می رسد. هرچند، این کار بدون در نظر گرفتن ملاحظات جراحی مانند جاگذاری پلتفرم ایمپلنت در عمق مناسب با فاصله حدود ۳ میلی متری با لبه بافت نرم و همچنین طراحی اباتمنت، خط خاتمه تراش، اباتمنت موقت برای شکل دهی بافت و در نهایت ساخت کراونی با کانتور و -emergence pro file مناسب کامل نخواهد شد. مشکلات بافت نرم روی ریح بی دندان و اطراف ایمپلنت های دندان را می توان در موارد زیر طبقه بندی نمود: کمبود یا فقدان پهنای اکلوزوژنژیوالی کافی

خصوصیات		نوع بیوتیپ پرپودنتال		
استخوان به نسبت نازک	لثه کاملاً نازک	پهنای بافت کراتینیزه کم	تاج دندان مثلثی	Thin scalloped
استخوان نسبتاً ضخیم	لثه کاملاً ضخیم	پهنای بافت کراتینیزه وسیع	تاج دندان مربعی	Thick flat
استخوان ضخیم	لثه ضخیم	بافت کراتینیزه محدود	دندان بلند slender	Thick scalloped

است. این تصویرها هم به انتخاب طرح درمان کمک می کند و هم ثبت واقعی شرایط اولیه است و هم در مواردی که درمان نهایی برای بیمار رضایت بخش نباشد از نظر اخلاقی و حقوقی کمک می کند که بتوان نتیجه درمان را با شرایط اولیه مقایسه نمود. برقراری ارتباط با تکنسین لابراتواری که با دیدن این تصاویر از شرایط بالینی بیمار آگاه می شود هم بسیار راحت تر انجام خواهد شد.

گسترده‌گی مشکلات بافت نرم در دندان پزشکی ایمپلنتی زیاد است. برخی از این مشکلات در زمان پیش از اقدام به درمان قابل تشخیص و کنترل هستند، برخی دیگر را می توان در زمان جراحی با کنترل بافت نرم موجود کاهش داد و گروهی هم پس از درمان های جراحی یا پروتزی پیش می آید که نیاز به طرح درمان خاص دارند. در اغلب موارد، به خصوص در بازسازی کامل فک یا بازسازی زیبایی تهیه تعدادی عکس با کیفیت از نماهای استاندارد لازم

داخل دهانی خاص	داخل دهانی عمومی	نمای خارج دهانی
نمای باکال/ لینگوال و اکلوزال ناحیه‌ی دندانی	نمای روبه‌رو از قوس کامل	نمای روبه‌رو با لب در حال استراحت
	نمای چپ و راست	نمای روبه‌رو با لبخند ملایم
	نمای اکلوزال فک بالا و پایین	نمای روبه‌رو با لبخند کامل
		نمای چپ و راست صورت
		نمای سه کنج چپ و راست صورت

در بعد افقی و عمودی

– ساخت مدل راهنمای رادیوگرافی و جراحی

### خصوصیت های اصلی فیکسچر

#### جنس بدنه ایمپلنت

بسیاری از مواد سازگار با نسج توانایی تحمل فشارهای پارافانکشنال وارده روی ایمپلنت را ندارند. موادی همچون سیلیکون، هیدروکسی آپاتیت و کربن دارای حداکثر استحکام پایی هستند و نمی توانند به عنوان ماده اصلی سازنده ایمپلنت به کار برده شوند. امروزه از این گونه مواد تنها به عنوان پوششی بر روی بدنه ایمپلنت استفاده می شود. جنس اغلب ایمپلنت ها از تیتانیوم در انواع مختلف است. عنصر جدیدی به نام تانتالوم با عدد اتمی ۷۳ نیز مورد استفاده قرار گرفته است. در نواحی در دید می توان از زیرکونیا برای بهبود نمای زیبا کمک گرفت. Roxolid هم آلیاژ جدیدی از ترکیب تیتانیوم و زیرکونیا است که می تواند استحکام ایمپلنت های با قطر پایین را افزایش داده خطر شکستگی فیکسچر را به حداقل برساند.

### مدل مومی پروتز Mock-up

مدل پروتزی باید تمامی دندان های نیازمند جایگزینی را در موقعیتی ایده آل از نظر عملکرد و زیبایی بازسازی نماید. این کار را می توان به شکل کامل با موم یا با ترکیب موم قرمز و دندان های آکریلی مورد استفاده در پروتز به انجام رساند. مزایای ساخت این مدل تشخیصی بسیار زیاد است که در ادامه به مواردی از آن اشاره می کنیم:

– بررسی شاخص های فانکشنال مانند: منحنی Spee و Wilson، جهت گیری پلان اکلوزال، الگوی اکلوزن، میزان اورجت و اوربایت و ...  
 – بررسی شاخص های زیبایی مانند: خط لبخند، مدلاین دندانی، موقعیت لبه اینسایزال کراون های قدامی، محور طولی کراون، شکل و اندازه کراون، نسبت های بین دندانی و ...  
 – کمک در انتخاب نوع پروتز نهایی (ثابت، اوردنچر با فلنج های لبیالی حمایت کننده از لب ها)، کمک در تعیین تعداد، قطر و موقعیت سه بعدی ایمپلنت ها، کمک در تخمین میزان کمبود بافت



یا ماکروسکوپی پیچ‌ها، فاصله بین پیچ‌ها (thread pitch)، عمق پیچ، و توانایی پیچ شونده خودبخودی (Self-tapping) باعث گوناگونی فراوان انواع ایمپلنت‌های موجود در بازار شده است. در کل، انواع پیچی نسبت به اشکال استوانه‌ای دارای سطح تماس فانکشنال (Functional surface area) بیشتری هستند که با توجه به طراحی پیچ‌ها می‌توانند از ۳۰ تا ۵۰۰ درصد افزایش را نشان دهند. افزایش این سطح تماس باعث کاهش استرس وارده بر محل اتصال ایمپلنت و استخوان خواهد شد. از سوی دیگر، کاربرد ایمپلنت‌های استوانه‌ای (Cylindric) راحت‌تر و سریع‌تر است و می‌توان آنها را با فشار دست در استخوان‌های با تراکم پایین به خوبی ثابت نمود.

ج) ایمپلنت‌هایی با طراحی ترکیبی که مخلوطی از شکل استوانه‌ای و پیچ‌دار هستند نیز با نام Hybride شناخته می‌شوند.

بدنه ایمپلنت را می‌توان به سه قسمت سرویکال (crest mod-) (ule)، تنه (body) و آپکس تقسیم‌بندی نمود. بدنه ایمپلنت می‌تواند توپر (Solid) باشد که در آن سطح مقطع ایمپلنت پر و بدون هیچ گونه سوراخ یا شیاری (vent/ hole) است. ایمپلنت‌های توپر را می‌توان در استخوان کورتیکال متراکم و یا در تراپکولای ظریف استفاده نمود و در صورت نامناسب بودن از محل خارج کرد. ایمپلنت‌های توپر را می‌توان برای نفوذ در لبه تحتانی فک پایین، کف بینی یا سینوس فک بالا بدون ایجاد مشکل به کار بست.

قسمت سرویکال یا Crest module ایمپلنت برای گیر دادن جزء پروتزی در ایمپلنت‌های دو مرحله‌ای، یا تبدیل بدنه اصلی در داخل استخوان به قسمتی از ایمپلنت که در استخوان کورتیکال کرسر قرار می‌گیرد طراحی شده است. در این قسمت یک plat-form برای قرارگیری پروتز و مقاومت فیزیکی در برابر نیروهای اغزیالی وجود دارد که می‌تواند در خارج یا داخل ایمپلنت طراحی شده باشد. شکل این محل گیر پروتز نیز می‌تواند شش گوش (Hexagon)، هشت گوش (Octagon) یا مخروطی (Morse tapered) باشد. قسمت سرویکال ایمپلنت دارای سطحی صاف‌تر از بدنه ایمپلنت است تا گیر پلاک، در صورت تحلیل استخوان کرسر حد اقل گردد. ارتفاع این قسمت در طراحی‌های گوناگون از ۰/۵ تا ۵ میلی‌متر متغیر است. Implant Collar فوقانی‌ترین قسمت Crest module است که به شکل کاملاً صاف یا پالیش

ردیف	ماده
۱	Commercially pure Titanium cp Titanium (grade I)
۲	cp Titanium (grade II)
۳	cp Titanium (grade III)
۴	cp Titanium (grade IV)
۵	Ti alloy grade 5: Ti6Al4V
۶	Ti alloy grade 23: Ti6Al4V-ELI
۷	Ti alloy grade 9: Ti3Al2.5V
۸	nTi: nano titanium grade 4
۹	Zirconia
۱۰	Tantalum

### توپوگرافی ماکروسکوپی

از نظر ماکروسکوپی می‌توان بدنه ایمپلنت را به شکل‌های زیر در آورد: استوانه‌ای (Cylinder)، پیچی (thread)، مسطح (Plateau)، سوراخدار (perforated)، توپر یا توخالی (Solid/hollow)، و شیاردار (vented). سطح ایمپلنت را می‌توان به شکل صاف (Smooth)، ماشین شده (machined)، پوشش‌دار (Coated)، یا پرداخت شده (textured) در آورد.

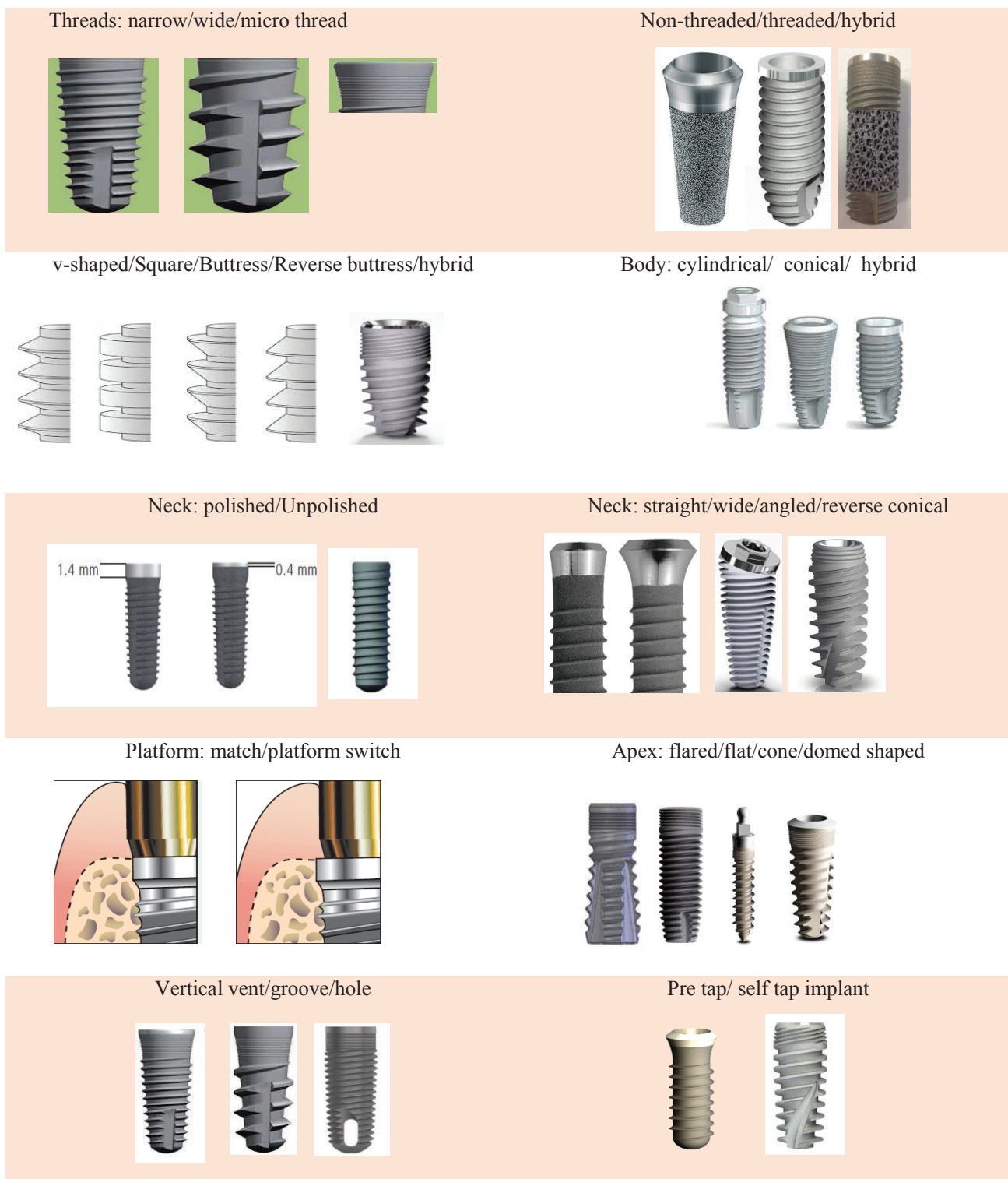
سه نوع طرح عمده برای ایمپلنت‌های داخل استخوانی وجود دارد: الف) استوانه‌ای فشاری (Cylinder/Press fit) که با توجه به نوع پوشش یا مواد پرداخت کننده آن با گیر میکروسکوپی و اتصال به استخوان عمل می‌کنند و اغلب با فشار یا tapping داخل محل آماده شده قرار داده می‌شوند. شکل آنها می‌تواند مستقیم یا tapered (مخروطی) باشد.

ب) ایمپلنت‌های پیچ‌دار (Screw) نوع دیگری از انواع ایمپلنت هستند که به داخل استخوان پیچ می‌شوند و گیر ماکروسکوپی برای اتصال اولیه به استخوان را کسب می‌کنند. این ایمپلنت‌ها با سطوح ماشین شده، پرداخت شده یا پوشش‌دار وجود دارند. ایمپلنت‌های پیچی در چند شکل مستقیم، tapered، tapered/cylinder و بیضوی شکل موجود هستند. تنوع در طراحی میکرو

استخوان قرار گیرد یا حداکثر ارتفاع آن 1-0.5 mm باشد تا تحلیل استخوان حداقل گردد.

شده طراحی شده و برای بهتر شدن اتصال بافت نرم به ایمپلنت به کار برده می شود. از آنجا که این سطح صاف توانایی انتقال مناسب نیرو به استخوان کرسنال را ندارد، یا باید کاملاً خارج

انواع ایمپلنت ها از نظر توپوگرافی ماکروسکوپی



تصویر ۹-۱

## توپوگرافی میکروسکوپی

هدف نهایی درمان‌های ایمپلنت برقراری ارتباط ساختاری مستحکم بین ایمپلنت و استخوان اطراف به شکلی است که بازسازی عملکرد و زیبایی پروتز نهایی را تضمین نماید. برای برقراری چنین ارتباطی عوامل متعددی را باید در نظر گرفت که تنها قسمتی از آنها مانند ماده اولیه، شکل، توپوگرافی و خصوصیات شیمیایی به خود ایمپلنت برمی‌گردد و موارد دیگری همچون نیروهای مکانیکی وارده از سوی پروتز نهایی، روش جراحی و تفاوت‌های بین بیماران از نظر کیفیت و کمیت استخوان از سوی درمانگر یا بیمار تعیین خواهد شد. مشکل دیگری که در ایمپلنت‌های دندانی وجود دارد آن است که برخلاف پروتزهای ارتوپدی که کل ساختار آن داخل استخوان قرار می‌گیرند، ایمپلنت‌های دندانی علاوه بر تداخل با استخوان، با بافت‌های نرم اپی‌تلیوم و همبندی حفره دهان نیز ارتباط مستقیم دارند.

پس از کاشت ایمپلنت داخل استخوان، وقایع الکتروشیمیایی روی سطح ایمپلنت رخ می‌دهد که موارد مهم آن شامل دو یا سه برابر شدن ضخامت لایه اکسید، یکی شدن با یون‌های کلسیم، فسفر و سولفور بافت‌های بیولوژیک اطراف و آزاد شدن یون‌های فلزی می‌شود. گزارشات متعددی وجود دارد که حاکی از افزایش مشهود یون‌های فلزی همچون تایتانیوم تا چندین ppm ۱۰ در اطراف محل کاشت ایمپلنت است. (Wennerberg et al. 2004) از سوی بافت‌های بیولوژیک نیز، مولکول‌های آب و یون‌های هیدراته در عرض چند نانو ثانیه به سطح ایمپلنت می‌رسند که سرعت جذب بیومولکول‌های مداخله‌گر را تغییر می‌دهند. پس از آن، یکسری از وقایع پیچیده و وابسته به زمان شامل جذب، تغییر محل و جایگزینی رخ می‌دهد که در طی آن مولکول‌های کوچکتر با تمایل جذبی کمتر توسط انواع بزرگتر که تمایل بیشتری به مواد بیولوژیک دارند جایگزین می‌گردند. دو نوع گروه‌بندی در مورد خصوصیات سطحی ایمپلنت جهت تعیین نوع پاسخگویی بافت به آن طراحی شده است. یکسری شامل بررسی توپوگرافی یا شکلی سطح، و دیگری ارزیابی خصوصیات شیمیایی آن است. تعدادی از پژوهشگران نیز عنوان داشتند که خصوصیات مکانیکی سطح ایمپلنت نیز باید در نظر

گرفته شود، چرا که به عنوان مثال مقاومت سایشی اندک مواد می‌تواند ذراتی از آن را آزاد سازد، و یا استرس وارده ممکن است باعث آزاد شدن یون‌های فلزی گردد که پاسخ بافتی را تغییر خواهد داد.

در تحقیقاتی که روی اصلاح خصوصیات سطحی ایمپلنت‌ها صورت گرفته است، تأکید بیشتر بر روی ایجاد تغییر در میزان ناصافی و خصوصیات شیمیایی سطحی می‌باشد. تغییر و بهبود این خصوصیات می‌تواند ارتباط ایمپلنت با بافت‌های نرم و سخت را بهبود بخشد و ایمپلنت را برای تحمل نیروهای وارده مقاوم‌تر سازد. اصلاح خصوصیات مکانیکی ایمپلنت بر افزایش یکپارچگی استخوانی، و بهبود مشخصات شیمیایی آن روی چسبندگی استخوانی (Osseo integration vs Osseo co-alescence) مؤثر است. باندهای مکانیکی ماکروسکوپی باعث پایداری اولیه ایمپلنت در محل کاشت آن می‌گردد که فرصت و زمان کافی را برای ایجاد باندهای شیمیایی فراهم خواهد ساخت.

برای سال‌های متمادی ایمپلنت‌هایی با سطح ماشینی صاف با موفقیت در درمان بیماران با بی‌دندانی کامل یا پارسیل مورد استفاده قرار گرفتند. اما براساس مطالعات آزمایشگاهی، بسیاری از سازندگان به این نتیجه رسیدند که ایجاد ناصافی در سطح ایمپلنت باعث بهبود کارایی آن خواهد شد. این گونه ایمپلنت‌ها را می‌توان سریع‌تر تحت نیروهای اکلوزالی قرار داد و به دلیل افزایش سطح تماس آن با استخوان ثبات مکانیکی بهتری دارند. علاوه بر آن، این ناصافی‌ها با نگاهداری بهتر لخته خون و تحریک فرآیندهای ترمیم استخوان اتصال محکم‌تری با استخوان برقرار می‌سازند. توصیف ساده صاف یا ناصاف بودن ایمپلنت (rough/smooth) کافی نیست. برای مقایسه روش‌های گوناگون آماده سازی سطح ایمپلنت در سیستم‌های مختلف باید ارزیابی‌های کمی را مدنظر قرار داد. بیش از ۱۵۰ شاخص را می‌توان در بررسی توپوگرافی سطحی در نظر گرفت که برای توصیف ارتفاع، زاویه سطحی، فضاهای افقی بین آنها، یا ترکیبی از این‌ها به کار برده می‌شوند. برای ایجاد ناصافی روی ایمپلنت می‌توان از روش‌های زیر استفاده نمود: پاشیدن ذرات ریز روی سطح (grit blasting)، اسپری کردن